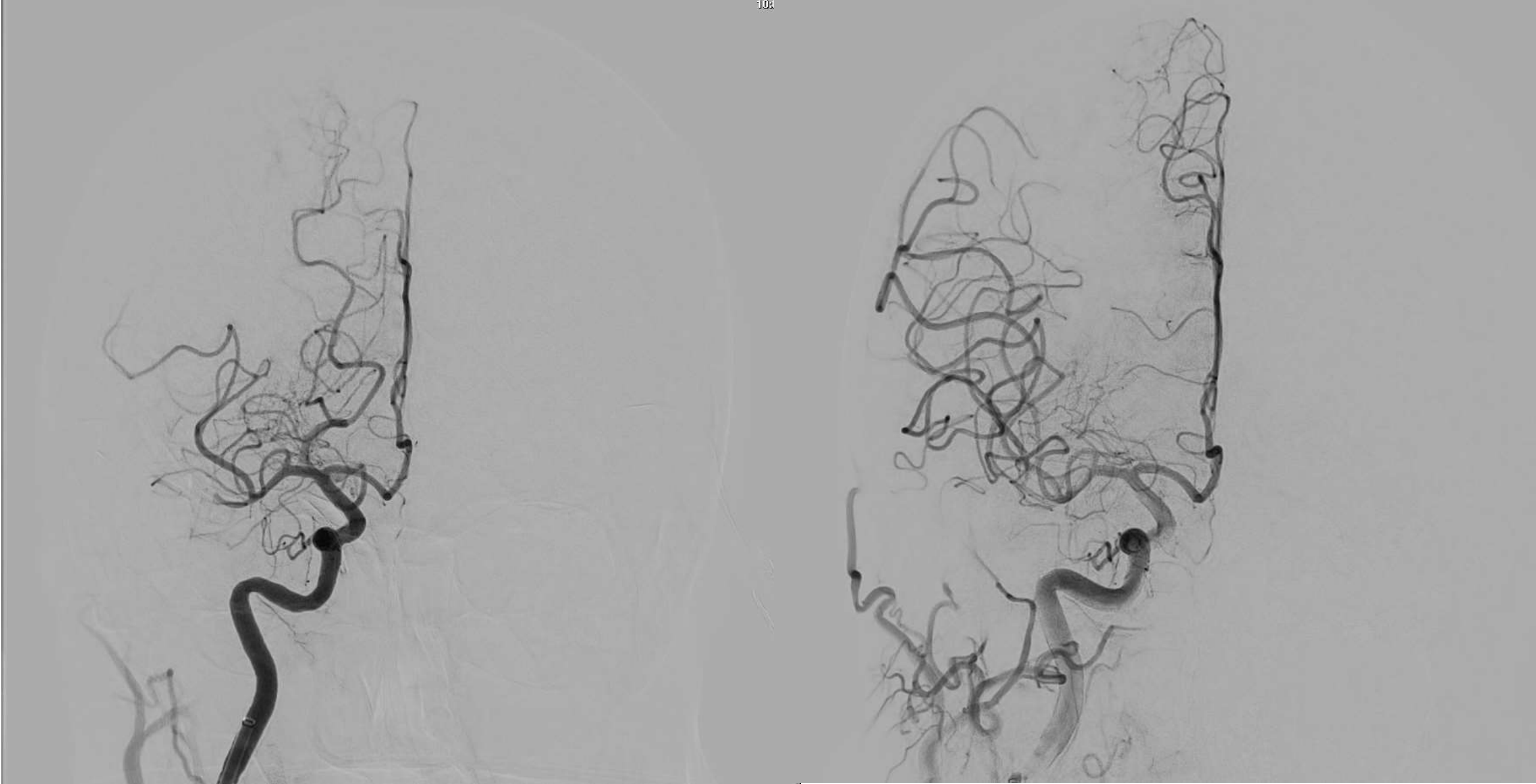


# TROMBECTOMÍA MECÁNICA

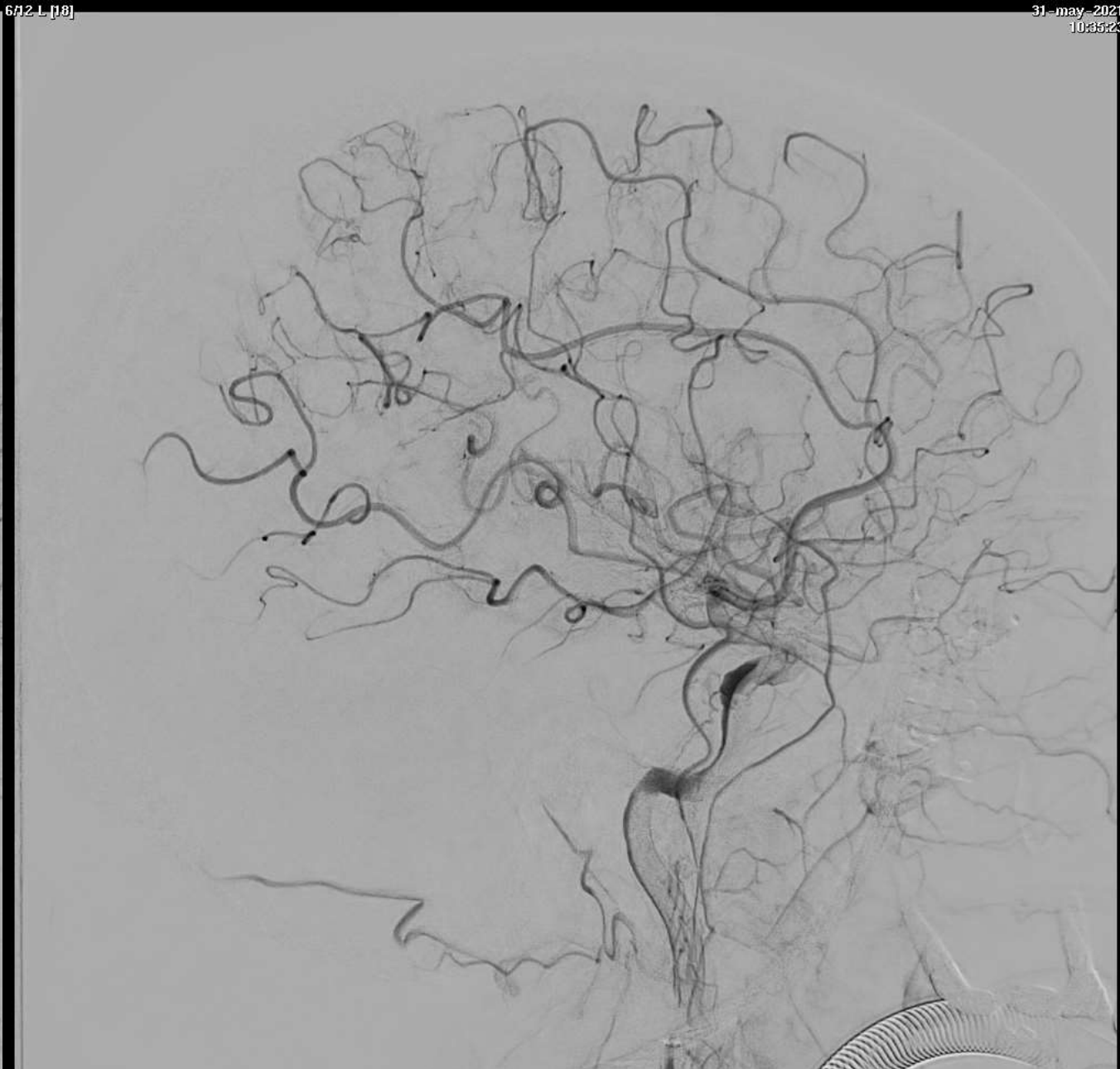
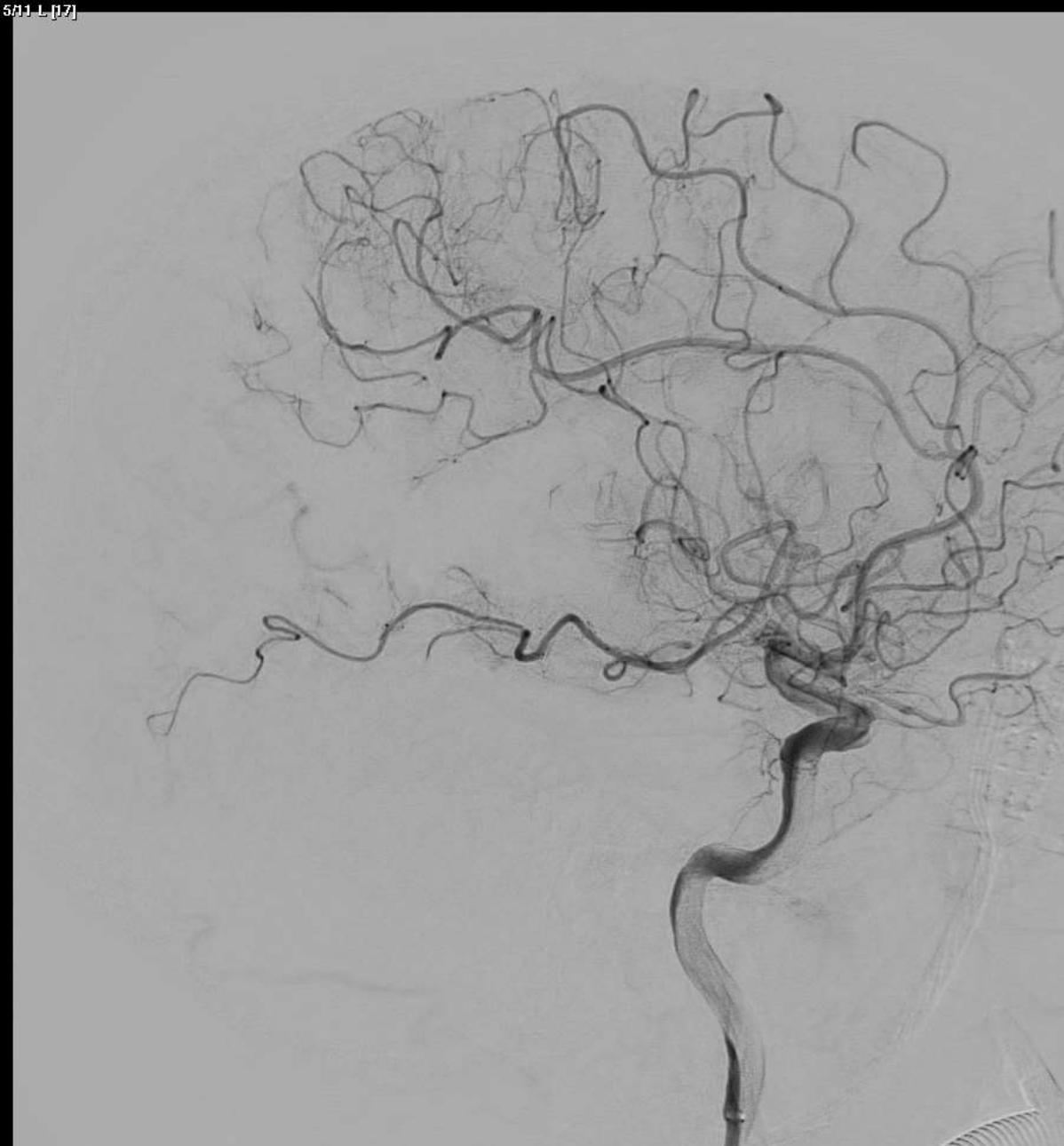
- EFECTO 1ER PASE CON TREVO NXT 3X32 MM EN OCLUSIÓN DISTAL

# CASO PROBLEMA

- Varon 65 a
- FRV
- 16.00 cuadro hemiférico izdo (NIHSS 12). TC: ASPECTS 10, Trombo ACM-M2 derecha
- rtPA
- 21:40, TROMBECTOMÍA MECÁNICA



ARTERIOGRAFÍA PRE Y POST TROMBECTOMÍA (PROYECCIÓN AP). OCLUSIÓN EN INICIO DE SEGMENTO M2 DCHO (TICI 2 a), CON RECANALIZACIÓN COMPLETA TRAS 1ER PASE CON TREVO NXT 3X36 MM (TICI 3)



ARTERIOGRAFÍA PRE Y POST TROMBECTOMÍA (PROYECCIÓN LATERAL). OCLUSIÓN EN INICIO DE SEGMENTO M2 DCHO (TICI 2 a)  
CON RECANALIZACIÓN COMPLETA TRAS 1ER PASE CON TREVO NXT 3X36 MM (TICI 3)

# TÉCNICA DEL PROCEDIMIENTO

- ACCESO FEMORAL DERECHO
- CATÉTER GUÍA: FLOW GATE 8F
- CATÉTER DIAGNÓSTICO COAXIAL: SELECT SIM 6F
- NO CATÉTER ASPIRACIÓN
- MICROGUÍA: SYNCHRO 14
- MICROCATÉTER: TREVO PRO 14
- STENT RETRIEVER: TREVO NXT 3X32 MM

- DÍA+1 NIHSS 1
- TC: ASPECTS 10, NO HIC
- DÍA+8: ALTA, NIHHS 0